IDEXX

今月のエキゾチック症例(第5回 2023年4月)

フェレットの全身性コロナウイルス感染症

図 1. 肝臓,ホルマリン固定後肉眼写真. 青矢印で示す多数の黄白色結節が認められます。同様の病変は他の腹腔内臓器においても認められました。

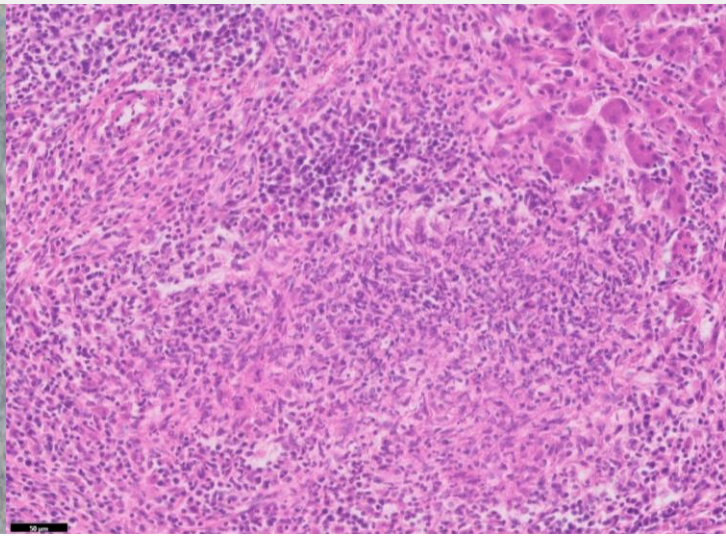

図 2. 肝臓,組織写真(Bar=50um). 結節状病変は肝臓実質内における化膿性肉芽腫性炎症からなります。

フェレットに感染するコロナウイルスには、フェレット流行性カタル性腸炎コロナウイルス（別名グリーンスライム病;FRECV）とフェレット全身性コロナウイルス(FRSCV)があります。このうちFRECVは致死率の低い慢性下痢を引き起こしますが、FRSCVは致死率の高い全身性疾患を引き起こすことが知られています。

FRSCVはFRECVと同様に経口感染すると考えられており、1歳未満の若齢個体に多く発症します。臨床症状は非特異的な消化器症状や神経症状等ですが、多くの症例で高γグロブリン血症がみられることが報告されています。

剖検時の所見は猫伝染性腹膜炎の非滲出型に類似しており、腹腔内臓器や漿膜面における結節状病変(図1)が見られます。これは組織学的には化膿性肉芽腫性炎症と一致します(図2,3)。FRSCVの診断方法は複数ありますが、抗コロナウイルス抗体を使用した免疫組織化学的染色は有効な診断方法の一つです。

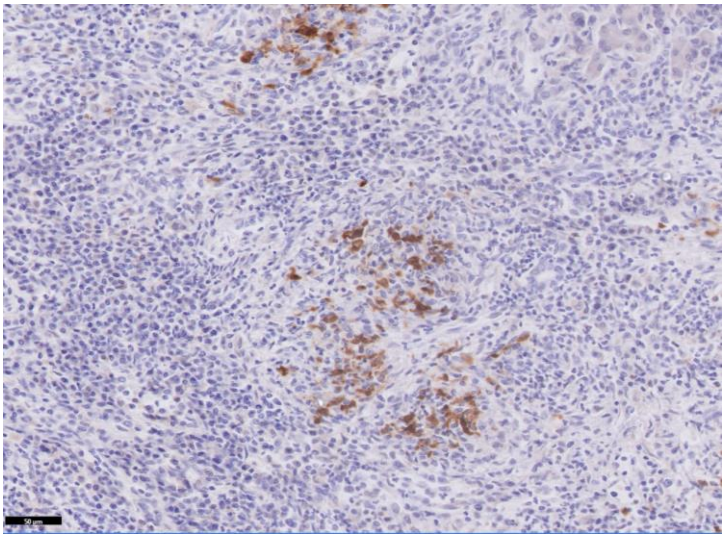

図 3. 肝臓,組織写真 (Bar=50um). 抗コロナウイルス抗体を使用した免疫組織化学的染色では、図2と同部位に抗体陽性(茶褐色)を示すマクロファージが観察されます。

診断医:平島瑞希
DVM, MS, DACVP
DJCVP

無断での転用/転載は禁止します。

診断医からの一言

フェレットでは高γグロブリン血症が比較的よく見られ、鑑別診断にはFRSCVの他にアリューシャン病、IBD/ヘリコバクターなどの慢性炎症性疾患、腫瘍性疾患等が含まれます。当社では2022年6月から糞便を使用したPCR検査であるフェレット下痢パネルが導入されました。この検査ではフェレットのコロナウイルスを含む7種の病原体の検出が可能です。消化器症状や高γグロブリン血症の鑑別として、病理検査やPCR検査を上手く活用していただけたらと思います。

参考文献

1. Biology and Diseases of the Ferret, 3rd ed. Fox JG ed. 2014.