06

急性白血病

CASE

犬 | 雑種 | 11歳 | 去勢済み雄

病歴と主訴……元気食欲の低下を主訴に来院。予防歴や食事に問題はなかった。

身体検査上の異常所見……可視粘膜やや蒼白、体表リンパ節軽度の腫大、体温39.4℃、脱水は認められなかった。

診断プラン……スクリーニング検査としてCBC及び血液化学検査、尿検査を実施。
また、腹腔内精査を目的とし胸部X線検査、超音波検査を実施。

プロサイトDx 解釈

赤血球

軽度の貧血が認められる。少数の網赤血球の出現が認められるものの、基準値を超えるものではなく、非再生性貧血に分類される。

白血球

重度の総白血球数増加症が認められる。ドットプロットではリンパ球～単球領域（特に正常の単球領域に比べ更に上方に伸びるように）に、一つの大型な細胞群が認められた（a参照）。好中球や好酸球は殆どプロットされていない（b参照）。

血液塗抹から求められた各血球数

桿状核好中球…… 0/μL
分葉核好中球…… 387/μL
リンパ球…… 864/μL
単球…… 1,206/μL
好酸球…… 0/μL
好塩基球…… 0/μL
大型単核球……52,193/μL

血小板

血小板は軽度に減少している。大型血小板の出現を示唆する所見は認められない。

検査項目	検査結果		基準値		低値 / 標準 / 高値
プロサイト Dx					
RBC	4.88	M/μL	5.65 - 8.87	低値	
HCT	31.6	%	37.3 - 61.7	低値	
HGB	11.0	g/dL	13.1 - 20.5	低値	
MCV	64.7	fL	61.6 - 73.5		
MCH	22.5	pg	21.2 - 25.9		
MCHC	34.8	g/dl	32.0 - 37.9		
RDW	16.9	%	13.6 - 21.7		
%RETIC	0.2	%			
RETIC	9.0	K/μL	10.0 - 110.0	低値	
WBC	54.65	K/μL	5.05 - 16.76	高値	
%NEU	*0.4	%			
%LYM	*44.1	%			
%MONO	*55.3	%			
%EOS	0.1	%			
%BASO	0.1	%			
NEU	*0.22	K/μL	2.95 - 11.64	低値	
LYM	*24.10	K/μL	1.05 - 5.10	高値	
MONO	*30.16	K/μL	0.16 - 1.12	高値	
EOS	0.05	K/μL	0.06 - 1.23	低値	
BASO	0.05	K/μL	0.00 - 0.10		
PLT	132	K/μL	148 - 484	低値	
MPV	9.8	fL	8.7 - 13.2		
PDW	11.9	fL	9.1 - 19.4		
PCT	0.15	%	0.14 - 0.46		

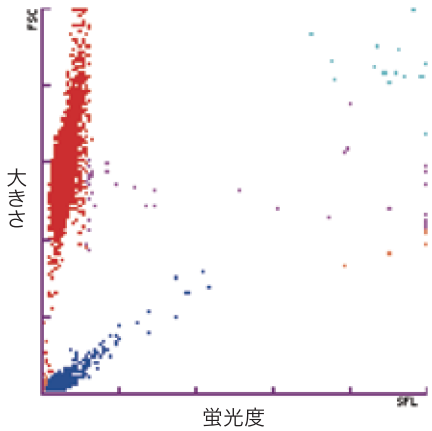

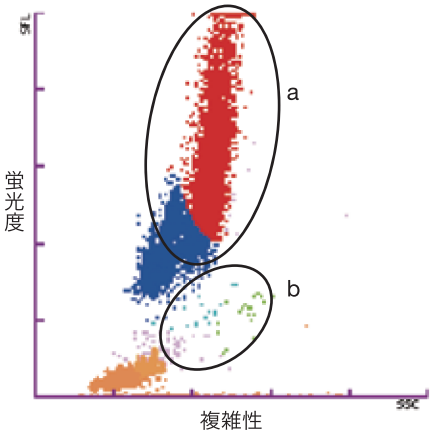

血液塗抹所見

・赤血球系細胞には軽度の貧血が認められる。多染性赤血球は殆ど認められず、非再生性貧血に分類される。赤血球には少数の破砕赤血球の出現が認められる。
・白血球細胞では、多数の大型単核球が認められる。これらの細胞は核内に大型明瞭な核小体を有する幼若な芽細胞であり、急性白血病細胞と判断される。好中球は減少していたものの、左方移動や中毒性変化は認められない。
・血小板は塗抹上でも軽度〜中程度に減少している。
・汎血球減少症が認められることから、骨髄内における腫瘍細胞の増殖およびそれに関連した正常血球の増殖領域の減少が予想される。

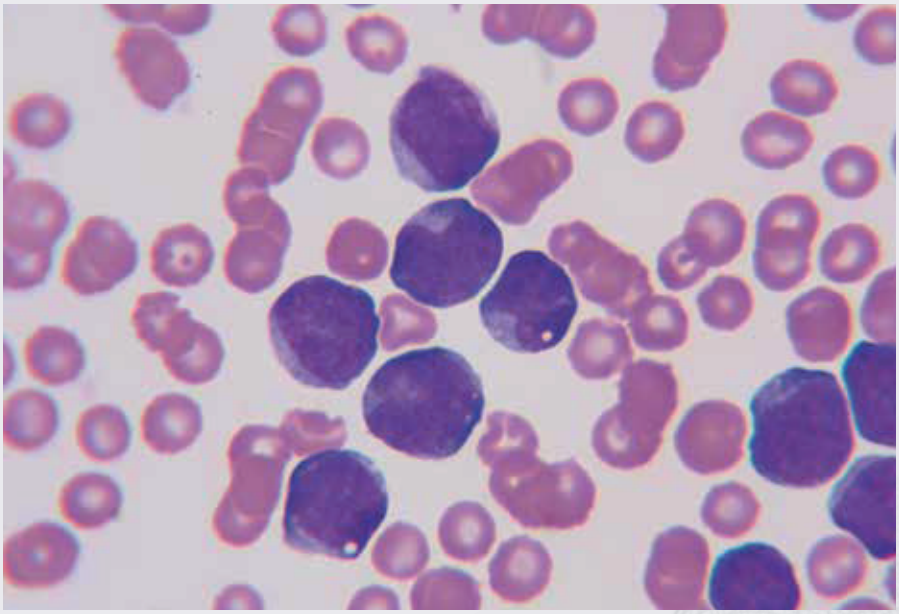

その他の検査所見

血液化学検査：肝細胞傷害を示唆する肝酵素の上昇が認められた。またストレスもしくは胆管系疾患の存在を示唆するALKPの上昇も認められた。軽度の高窒素血症も認められた。
尿検査：尿比重は1.028、尿蛋白±、そのほかに異常は認められなかった。
腹部レントゲン検査：軽度の肝脾腫が認められた。
胸部レントゲン検査：異常は認められなかった。

追加検査

骨髄検査において、末梢血中に認められた細胞と類似の形態を示す、多数の腫瘍性大型単核球の出現が認められた。正常造血系細胞は著しく減少していた。

診断

急性白血病

日々の診療に役立つ
プロサイトDx 解釈のポイント 06

白血病細胞出現時の特長

この症例では、リンパ球及び単球領域に亘り（各細胞をまたぐように）、そして正常な単球系ドットプロットのはるか上方に伸びるように1つの大型ドットプロット群が認められた。これは各血球（リンパ球と単球）がそれぞれ増加しているのではなく、単一細胞群が両細胞領域を横断するように存在すると解釈するべきである。このような白血球ドットプロットが認められる場合、大型で幼若な腫瘍細胞が出現していることがしばしば経験される。これは幼若な腫瘍細胞が、細胞内に異常な多くの核酸を含んでいることに関係すると考えられる。今回の症例とは異なり、慢性リンパ球性白血病や高分化型リンパ腫の白血化では、異なる白血球系ドットプロットが示される（右図参照）。
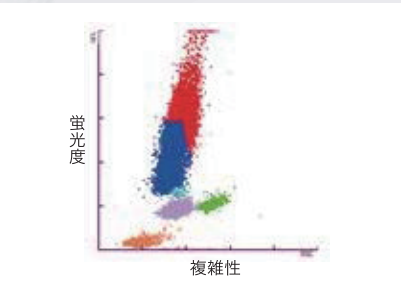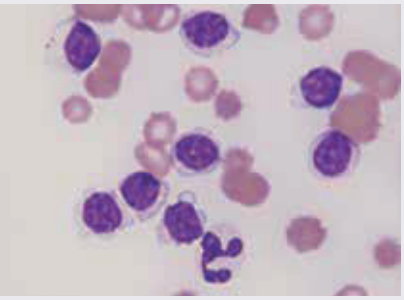
こちらの症例では、単一細胞プロット群が両細胞領域にまたがって存在するものの、急性白血病症例に比べ、より狭い範囲にドットが凝集する傾向にある。これは、腫瘍性リンパ球が小型〜中型リンパ球であり、一般的にこれらのリンパ球の細胞活性が活発ではなく、細胞内核酸量が急性白血病のそれに比べ少ないためであろう。またこちらの例では好中球や好酸球は十分認められる。