

エキゾチックの抗酸菌症 -カエルを例に-



図 1. シュレーゲルアオガエル, ホルマリン固定後肉眼写真. 青矢印で示す多数の潰瘍が認められます。内臓には多発性の白色結節が見られました。

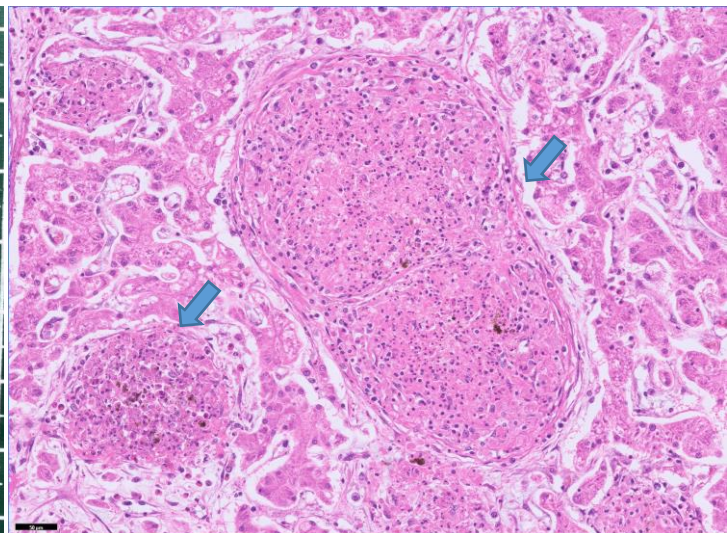


図 2. 肝臓, 組織写真(Bar=50um). 諸臓器に青矢印で示すような肉芽腫が観察されました。

抗酸菌症はチールネルゼン染色陽性を示す細菌、*Mycobacterium* spp.感染により生じる疾患の総称です。この感染症はエキゾチック動物では種を問わず比較的多く見られ、一般的には非結核性抗酸菌群（結核菌群とらい菌を除く *Mycobacterium* spp.）の感染により生じます。

非結核性抗酸菌は土壌や水系などの自然環境中に多く存在し、経口感染を起こします。特に魚類や両生類などを飼育している水槽で発生すると、水槽内全体に被害を及ぼすことがあります。また、一部の非結核性抗酸菌群はヒトにも日和見感染を起こします。

抗酸菌症は慢性経過を示すことが多く、典型的には図2,3のような抗酸菌を伴う肉芽腫を形成します。病態によってはび慢性の肉芽腫性炎症を起こすこともあり、他疾患との併発も見られます。抗酸菌は培養による発育が遅いため、確定診断には組織学的検索またはPCR検査等の分子生物学的検索が推奨されます。

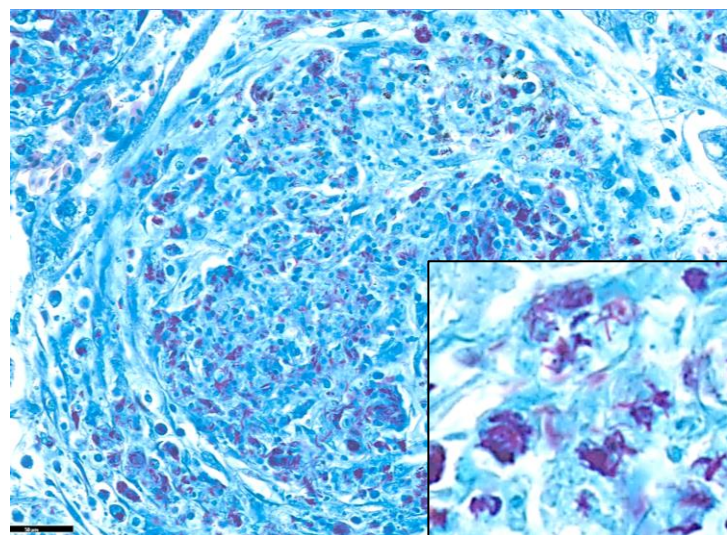


図 3. 肝臓, 組織写真 (Bar=50um). チールネルゼン染色では、肉芽腫内に多数の赤紫色桿菌(抗酸菌)が観察されます。

診断医からの一言

無断での転用/転載は禁止します。

抗酸菌症は最も一般的なエキゾチック動物感染症の一つです。魚類や両生類では全身感染例が比較的多く、このカエルでは中枢神経系や骨髄内にも病変が広がっていました。人獣共通感染症ですので、疑わしい場合には飼育環境や院内部検時の衛生管理の徹底を行うことが推奨されます。

参考文献

1. Pathology of Domestic Animals, Six edition. M. Grant Maxie Ed. 2016
2. Public health implications of exotic pet mycobacteriosis, Seminars on Avian and Exotic Pet Medicine. 6(1), 3-8. 1997.



診断医：平島瑞希
DVM, MS, DACVP,
DJCVF